

LES MUSCLES PECTORAUX DE L'OKAPI

Par E. BOURDELLE,

Professeur au Muséum.

Parmi les précieuses publications auxquelles l'Okapi (*Okapia Johnstoni* Selater) a donné lieu depuis sa découverte en 1900, il n'en est pas, à notre connaissance au moins, qui se rapporte à la myologie de cet animal. Nous avons pensé qu'il fallait essayer de combler cette lacune et nous avons profité de l'occasion qui nous était offerte de disposer d'un sujet aussi exceptionnel \* pour étudier l'un des groupes musculaires les plus importants de l'organisation animale, celui des pectoraux.

Les muscles pectoraux forment la base de la région axillaire. Les dispositions particulières, les modalités d'organisation, le problème si délicat de leur homologation, ont donné lieu à de nombreuses recherches dans la série des vertébrés. Chez les mammifères, en particulier, il faut citer les travaux fondamentaux de BERTRAM C.-A. WINDLE<sup>1</sup>, professeur d'Anatomie au Queen's College de Birmingham, et de notre collègue du Muséum d'Histoire Naturelle, le Professeur R. ANTHONY<sup>2</sup>, en ce qui concerne la plupart des Mammifères sauvages et ceux de F.-X. LESBRE<sup>3</sup>, Professeur d'Anatomie à l'École vétérinaire de Lyon, en ce qui a plus spécialement trait aux mammifères domestiques, chacun de ces auteurs après un exposé précis des faits ayant abordé et essayé de résoudre la question des homologations.

C'est en m'inspirant de ces études qu'après avoir à mon tour

\* Le sujet qui a fait l'objet de cette observation était une jeune femelle, don de Sa Majesté le Roi Léopold II de Belgique à Monsieur le Président de la République Albert Lebrun, offert par ce dernier au Parc zoologique du Bois de Vincennes et mort en août 1939 dans cet établissement. Appelé à pratiquer l'autopsie de cet animal à la demande de mon collègue, le Professeur Urbain, directeur du Parc zoologique, je profitais de ce que la région axillaire se présentait en bon état pour procéder à sa dissection.

1. BERTRAM C.-A. WINDLE : The pectoral group of muscles, (*Transactions of Royal Irish Academy*, Volume XXIV. Part XII, Novembre 1889, pp. 345 à 378).

2. R. ANTHONY : Du sternum et de ses connexions avec le membre thoracique, dans la série des Mammifères. (*Th. de Doct. en Méd.*, Paris, O. Doin, 1898).

3. F.-X. LESBRE : Des muscles pectoraux dans la série des mammifères domestiques. Détermination de leurs homologues avec ceux de l'Homme. Réforme de leur nomenclature. (*Bulletin de la Société d'Anthropologie de Lyon*, tome X, 1891, pp. 139 à 163).

F.-X. LESBRE : Essai de myologie comparée de l'Homme et des Mammifères domestiques en vue d'établir une nomenclature unique et rationnelle. (*Bulletin de la Société d'Anthropologie de Lyon*, tome XVI, 1897, pp. 70 à 83).

décrit les faits relatifs aux muscles de la région axillaire chez l'Okapi, j'essayerai de les interpréter et de les comparer aux faits déjà reconnus chez certains ongulés et en particulier chez les Girafes.

\*  
\* \*

Trois formations musculaires pectorales sont faciles à reconnaître chez l'Okapi, deux en plan superficiel, l'une antérieure, l'autre postérieure, une en plan profond. A ces trois formations principales on peut en ajouter une quatrième, beaucoup moins développée que les trois autres, située en plan profond.

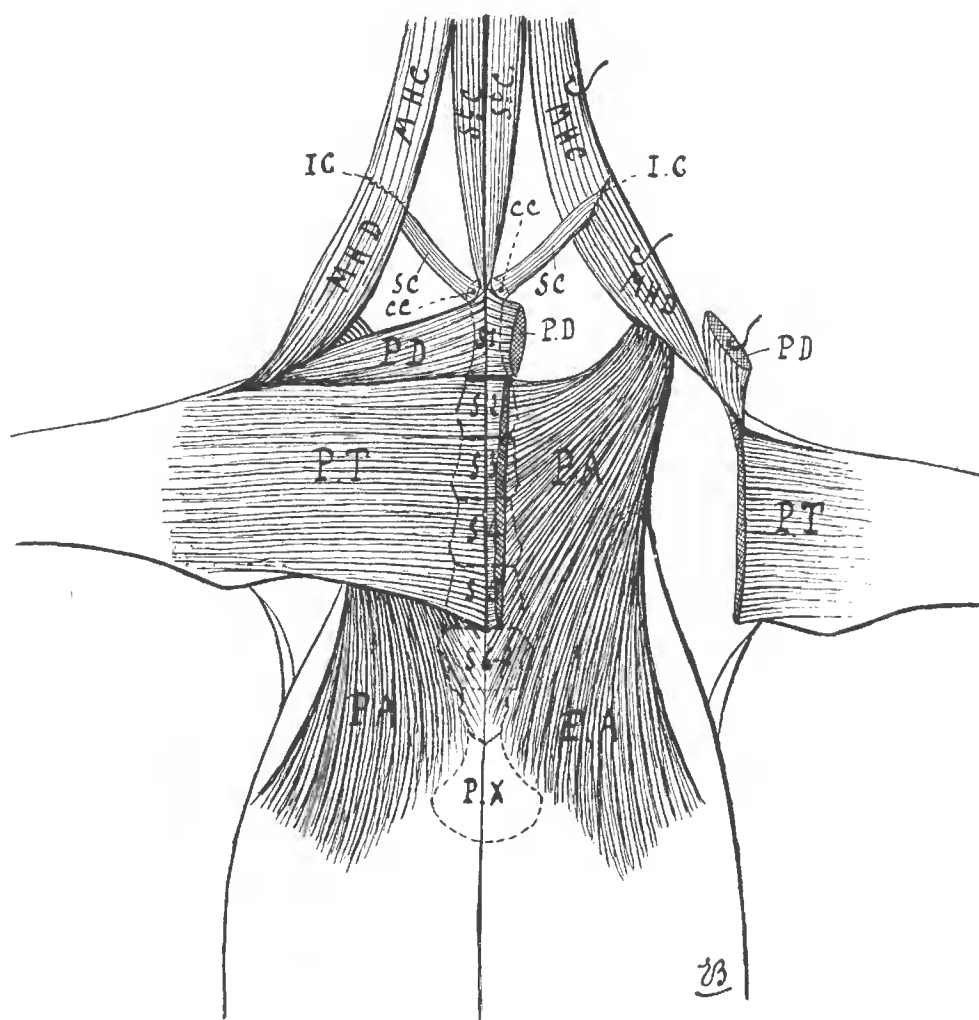
I. — La *formation superficielle, antérieure*, (PD) s'étend sous la forme d'une masse charnue conique, assez épaisse, de couleur rouge vif, de l'extrémité antérieure du sternum à la partie antéro-externe du bras. Elle s'attache d'une part au niveau de sa base sur toute l'étendue latérale de la première sternèbre, d'autre part, en bas et en dehors, par une extrémité aponévrotique étroitement associée à la terminaison du mastoïdo huméral (MHD) et aux fibres les plus antérieures de la formation superficielle postérieure, sur la crête deltoïdienne de l'humérus. Cette formation répond, sans contestation possible, au *sterno-huméral* des anatomistes vétérinaires ; elle représente la *portion claviculaire du grand pectoral de l'homme*, dont les attaches ont été refoulées sur l'extrémité antérieure du sternum du fait de la disparition de la clavicule ; elle doit être homologuée au *manubrial superficiel* de WINDLE, au muscle que LESBRE proposa tout d'abord de désigner sous le nom d'*episternal*, appellation qui fut adoptée par ANTHONY et pour lequel LESBRE fit adopter ensuite le nom de *pectoral descendant*, généralement conservé à ce jour.

II. — La *formation pectorale superficielle, postérieure* (PT), plus large, plus mince et plus pâle que la précédente, s'étend de la ligne médiane inférieure du sternum, à la face interne de la partie supérieure de l'avant-bras. Elle s'attache en dedans et en haut, sur les 2<sup>e</sup>, 3<sup>e</sup>, 4<sup>e</sup> et 5<sup>e</sup> sternèbres, étroitement associée à la formation du côté opposé sur un raphé fibreux médian. En dehors et en bas, ses faisceaux, plus ou moins dissociés, prennent insertion sur l'aponévrose antibrachiale. Les fibres les plus antérieures s'insinuent sous la formation superficielle antérieure (PD), se confondent et s'attachent même inférieurement en commun avec elle sur la crête deltoïdienne.

Cette formation pectorale, propre aux quadrupèdes, n'est pas, normalement au moins, représentée chez l'Homme. Elle répond incontestablement au muscle *sterno-aponévrotique* des anatomistes

vétérinaires et d'ANTHONY, au *muscle gladiolaire* de WINDLE, au *pectoral transverse* de LESBRE et c'est ce dernier nom qui paraît actuellement prévaloir dans la langue anatomique française.

III. — La *formation pectorale profonde principale* (PA) de l'Okapi s'étend sous les précédentes en les débordant assez largement en



PD, Pectoral descendant ; — PT, Pectoral transverse ; — PA, Pectoral ascendant :  
— SC, Sous clavier ; — MHD, partie deltoïdienne du mastoïdo huméral ; — MHC, partie claviculaire du mastoïdo huméral ; — S<sup>t</sup> C, Sterno céphalique ; — IC, intersection claviculaire du mastoïdo huméral ; — CC, Cartilage de la 1<sup>re</sup> côte ; — S<sup>1</sup>, S<sup>2</sup>, S<sup>3</sup>, S<sup>4</sup>, S<sup>5</sup>, S<sup>6-7</sup> Sternèbres.

arrière sur la face inférieure de l'abdomen. C'est une vaste expansion musculaire flabelliforme, de couleur rouge vif, épaisse et prismatique en avant, amincie en arrière. Elle s'attache en dedans sur les parties latérales du sternum à partir de la deuxième sternèbre, en arrière sur la tunique abdominale, en avant sur le tro-

chin de l'humérus et sur l'aponévrose d'enveloppe du tendon du biceps dans la coulisse bicipitale. Le bord antérieur de ce muscle est nettement distinct du pectoral descendant (PD) dont il est d'ailleurs séparé par le pectoral transverse (PT). Incontestablement encore ce muscle répond au *sterno-trochinien* décrit par les anatomistes vétérinaires chez les Mammifères domestiques. Il représente sans aucun doute les parties sternale et abdominale du *grand pectoral de l'Homme* et du *pectoral profond* d'ANTHONY ; la portion qui correspond à ses attaches sternales paraît répondre au *costal*, de WINDLE, la portion représentée par ses attaches abdominales équivalant à l'*abdominal* du même auteur. C'est ce muscle auquel LESBRE avait tout d'abord attribué l'appellation de *pecto-abdominal* et auquel il a attribué ensuite le nom plus général et plus juste de *pectoral ascendant*, dénomination qui est d'ailleurs conservée.

IV. — La *quatrième formation musculaire* de la région axillaire observée chez l'Okapi est située en plan profond, tout à fait à la partie antérieure, à la limite de la base de l'encolure (SC). — C'est une bandelette charnue bien définie, de la grosseur du doigt, de couleur rouge vif. Elle se porte de l'extrémité antérieure du sternum et du cartilage de la première côte (CC) à la face interne du muscle mastoïdo huméral (MHC-MHD) qu'elle atteint au devant de l'articulation scapulo-humérale. Les fibres se fixent plus spécialement sur une intersection fibreuse (CC) située à la limite des parties cleïdo-mastoïdienne et cleïdo-deltoïdienne du mastoïdo huméral, dans laquelle, à l'exemple de ce qui existe chez d'autres ongulés, les équidés par exemple, on doit voir la trace de la clavicule chez les espèces qui sont normalement dépourvues de cet os. Cette bandelette charnue de la partie antérieure de la région axillaire, existe dans nombre d'espèces de mammifères, en particulier chez les bovins. Les anatomistes vétérinaires l'ont considérée pendant longtemps comme une attache sternale du mastoïdo-huméral propre à ces animaux. En réalité il s'agit là, ainsi que l'ont prétendu déjà GRATIOLET, GALTON, ROLLESTON, du muscle *sous clavier* ou *costo-claviculaire* de MECKEL. Cette opinion a été adoptée par LESBRE qui a fait ainsi du sous-clavier un quatrième muscle pectoral, le *pectoral-scapulaire*, susceptible de disparaître dans certaines espèces telles que le chien et le chat, susceptible de prendre au contraire un développement considérable en débordant alors jusque sur le bord antérieur de l'épaule comme cela arrive chez les équidés, chez les porcins et chez certains rongeurs tels que le lapin, ANTHONY a adopté la même manière de voir. — WINDLE ne semble pas avoir entrevu la véritable signification du sous-clavier. Il ne l'assimile pas, en tout cas, au muscle de la

région axillaire qu'il a décrit sous le nom de *manubrial profond*, muscle qui est assez rare chez les mammifères et qui répond plutôt au petit pectoral de l'Homme et à certaines formations pectorales accessoires.

En résumé les muscles pectoraux représentés dans la région axillaire de l'Okapi sont au nombre de quatre disposés en deux plans :

A. En plan superficiel :

- 1<sup>o</sup> LE PECTORAL DESCENDANT ou *épisternal* de Lesbre et d'Anthony, le *manubrial superficiel* de Windle, le *sterno-huméral* des anatomistes vétérinaires ;
- 2<sup>o</sup> LE PECTORAL TRANSVERSE, ou *pecto-transversal* de Lesbre, *gladiolaire* de Windle, *sterno aponévrotique* des anatomistes vétérinaires et d'ANTHONY ;

B. En plan profond :

- 3<sup>o</sup> LE PECTORAL ASCENDANT ou *pecto-abdominal* de Lesbre, *faisceau principal* et *abdomino-huméral* associés d'ANTHONY, *costal* et *abdominal* associés de Windle, *sterno-trochinien* des anatomistes vétérinaires ;
- 4<sup>o</sup> LE PECTORAL SCAPULAIRE de Lesbre, *sous-clavier* ou *costo-claviculaire* de Meckel.

Dans cette manière de distinguer et d'homologuer les muscles pectoraux de l'Okapi, le muscle *manubrial profond*, c'est-à-dire le muscle *petit pectoral* de l'Homme et les formations accessoires telles que le *pectoralis minimus* de GRUBER ne seraient pas représentés dans cette espèce.

\* \* \*

Ainsi déterminés les muscles pectoraux de l'Okapi se présentent exactement disposés comme ceux des Bovins proprement dits qui, tous, possèdent, outre les trois formations principales : pectoral descendant, pectoral transverse et pectoral ascendant, un pectoral scapulaire rudimentaire mais constant, trace du sous-clavier. Cette disposition se retrouve d'ailleurs chez la plupart des Ongulés, artiodactyles ruminants, Cervidés, Camélidés et, seuls, les Ovins chez les Bovidés, sont parfois, mais non toujours, dépourvus de pectoral scapulaire, c'est-à-dire de sous-clavier, alors que ce muscle, quoique rudimentaire, est constant chez les Caprins.

Sans doute la disposition des muscles pectoraux que nous signalons chez l'Okapi se retrouve-t-elle généralement chez la Girafe.

Bien que nous n'ayons pas personnellement disséqué et étudié cet animal, nous sommes portés à considérer, d'après les descriptions de N. JOLY et A. LAVOCAT<sup>1</sup> qu'à côté d'un pectoral ascendant bien défini, décrit sous le nom de grand pectoral et de pectoraux descendant et transverse assez étroitement associés, décrits sous les noms de portion antérieure et de portion postérieure du commun au bras et à l'avant-bras (sterno-huméral et sterno-aponévrotique) existe également un pectoral scapulaire rudimentaire. Si ce dernier muscle n'est pas signalé par Joly et Lavocat dans leur description des muscles de la région axillaire, ils le décrivent, à l'exemple des anciens anatomistes vétérinaires à propos de la région cervicale et en font un faisceau sternal d'attache du muscle mastoïdo huméral qui rappelle en tout point celui que nous avons signalé chez l'Okapi comme pectoral scapulaire. Ainsi la disposition des muscles pectoraux chez les Girafidés actuels serait homogène et conforme à celle que l'on observe chez les Bovidés, les Cervidés et la plupart des Ongulés artiodactyles ruminants.

1. N. JOLY et A. LAVOCAT : Recherches historiques, zoologiques, anatomiques et paléontologiques sur la Girafe (Extrait des *Mémoires de la Société du Muséum d'Histoire Naturelle de Strasbourg*, 1845).